特集

超高齢社会を迎え、変形性膝関節症

増加する一方の膝のぐらつきを克服する内側構成体温存手術は次世代の人工膝関節置換術

取材協力／高井信朗主任教授・日本医科大学付属病院整形外科　取材・文／松沢　実・医療ジャーナリスト

瞬間的な小走りや床からのスムーズな立ちあがり、不安のない階段の昇り降りが可能！

活き活きとした生活を再び送りたいのであれば人工膝関節置換術を！

「膝を支える筋肉強化や、膝の柔軟性維持のための運動療法に懸命に取り組んできたものの、変形性膝関節症の痛みがひどくなってきた」

「痛み止めの飲み薬（消炎鎮痛剤）やヒアルロン酸の関節内注射などで膝の痛みを抑えてきたが、近ごろはあまり効かないのでつらい」

「膝の痛みで歩行や階段の昇り降りなど、日常生活に重大な支障をきたして困っている」

これらはいずれも、膝の関節軟骨が歳とともにすり減り、膝関節の変形―破壊を招く変形性膝関節症が進行したときの典型的な症状です。

「膝の痛みを解消し、『活き活きとした張りのある生活を再び送りたい』と望むのであれば、変形―破壊された膝の関節を金属とポリエチレンでつくられた人工膝関節に置き換える、人工膝関節置換術を受けるとよいでしょう。超高齢社会を迎えたわが国では、年間約90万人の国民が変形性膝関節症と診断されています。いまやそのうちの約1割、約9万人の患者さんが人工膝関節置換術を受けており、その数は年を追うごとに増えています」

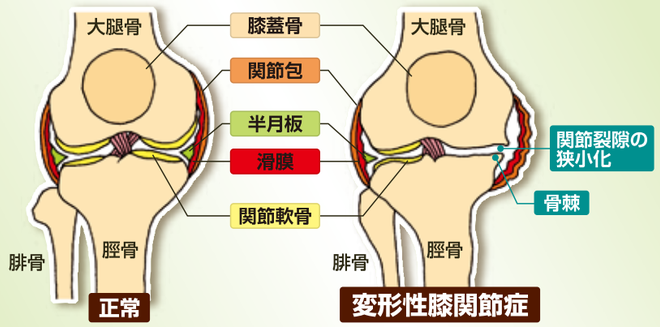

こうアドバイスするのは、新たな人工膝関節の開発や、次世代の人工膝関節置換術の術式＝内側構成体温存手術の確立などで広く知られ、今年の9月、京都で開催される第27回国際人工関節技術学会の会長を務める高井信朗主任教授（日本医科大付属病院整形外科）です。

膝のぐらつき、不安定性を克服生活の質の向上をもたらす次世代の手術術式

「近年、長足の進歩を遂げてきた治療法が、人工膝関節置換術にほかなりません。この術式は、膝の痛みの解消やスムーズな歩行、自由な膝の曲げ伸ばしを可能にするといった、目標を達成しただけではありません。もともと膝の曲がりがよい患者さんであれば、正座を可能にする深屈曲対応型人工膝関節の開発に成功し、その普及も実現されてきたのです」

人工膝関節置換術は現在、こうした進化のうえに立ち、さらにより質の高い日常生活を患者さんにもたらす次の課題に挑んでいます。

「人工膝関節に置き換えたものの、歩行中の瞬間的な小走りや床からのすみやかな立ちあがり、階段の昇り降りなどの際に膝がぐらつき、不安を覚えてためらう患者さんが少なくありませんが、それを克服するのが次の課題なのです」

現行の人工膝関節にいまひとつ安定性が乏しいのは、変形―破壊された膝関節のなかの軟骨や骨を切りとり、その切除箇所に人工膝関節のコンポーネント（部品）をそれぞれ嵌めこみ、設置するための人工膝関節置換術の手術自体に原因が存在します。すなわち手術の際、膝関節を支える靱帯（骨と骨をつなぐ結合組織）や腱（骨と筋肉をつなぐ結合組織）などの内側構成体を不用意に傷つけているからです。

靱帯などの内側構成体を温存する内側構成体温存手術

膝の関節は前十字靱帯や後十字靱帯、外側側副靱帯、内側側副靱帯のほかに、後斜靱帯や膝蓋腱をはじめ、多種多様な靱帯や腱などが膝関節の周りを覆うように支え、その安定性を保っています。

「股のところの股関節は、皮や布で足全体を保護している靴のようなもの。靱帯だけではなく、厚い筋肉にも覆われ支えられているからです。一方、膝の関節は2本の鼻緒しかついていない下駄のようなもの。関節を保護し支えるのは靱帯などしかないからです」

なかでも膝関節の動きをしっかりと支え安定させているのが、膝の内側の靱帯をはじめとする内側構成体にほかなりません。

「しかし、これまでの人工膝関節置換術では手術の際、患部をよく見えるようにするため、内側構成体を剥がすなどの処置をするのが一般的でした」

その結果、人工膝関節に置き換えても、膝がぐらつくなどの不安定性を招き、瞬間的な小走りなどを躊躇してしまう患者さんが後を絶ちませんでした。

「人工膝関節の不安定性を克服するには、膝関節周囲の靱帯などの内側構成体を可能な限り傷つけずに手術する新たな人工膝関節置換術＝内側構成体温存手術の確立が求められて

手術後 全人工膝関節置換術

手術前 全人工膝関節置換術

全人工膝関節置換術

人工膝関節

人工膝関節置換術の普及を切り開く原動力となるにちがいありません。

関節軟骨のすり減りが変形性膝関節症の発症原因

「膝の関節は体のなかでもっとも大きな関節の一つで、太ももの骨（大腿骨）とすねの骨（脛骨）、お皿（膝蓋骨）の3つの骨から構成されています。大腿骨の接触面は丸みを帯び、脛骨のそれはほぼ平らで、なめらかで弾力性に富む関節軟骨がそれぞれの接触面を覆っています」

変形性膝関節症が発症するのは、膝を曲げたり伸ばしたりする関節の動きが1日数千回にも及び、歳を重ねるに従い関節軟骨がすり減っていくからです。

「もともと関節軟骨は、なめらかで弾力性に富んでいるのですが、摩耗から次第に水分や栄養が不足しがちとなり、その表面がカサカサと毛羽立ちはじめ、なめらかさを失っていきます。そのうちに削りとられた関節軟骨の欠片などにより、膝関節を包む関節包の内側の組織＝滑膜が刺激―傷つけられ、炎症から痛みなどを招いてしまうのです」

大腿骨や脛骨の接触面を覆う関節軟骨は、一旦摩耗し失われてしまうともはや再生されません。いずれ消失し、大腿骨と脛骨の硬い骨同士が直接ぶつかりあい、それぞれの骨もすり減っていきます。

「ただし、骨には再生能力があります。すり減った骨は再生＝増殖しますが、かならずしも摩耗箇所にきちんと増殖するわけではありません。横にはみだす形で骨が増殖すると、それが骨棘といった突起を形成することもあります」

骨棘によってさらに膝関節の変形―破壊が促されると、いっそう激しい痛みを強いられ、日常生活に重大な支障を招いてしまうことにもなりかねません。

初期や中期ならば運動療法や薬物療法などが効果的

変形性膝関節症の進行は、およそ初期、中期、進行期に分けられます。

「初期は膝の痛みやこわばり、動かしにくさを覚えますが、X線の画像上で明らかな変化はほとんど認められません。

中期は正座や立ちあがり、階段の昇り降りなどに苦痛を伴うようになります。X線画像では関節軟骨の摩耗が認められ、大腿骨と脛骨の間の隙間＝関節裂隙は、正常のそれの2分の1以下までに狭まっていることが確かめられます。

進行期は膝のひどい痛みに悩み、日常生活に明らかな支障をきたします。X線画像では関節裂隙が消失し、大腿骨や脛骨の骨の摩耗さえ認められるようになります」

初期や中期の変形性膝関節症なら、膝を支える筋肉の強化や膝の柔軟性を保つ運動療法を軸に、杖や足底板などを用いて膝関節への負担を軽減する装具療法、さらに消炎鎮痛剤の服用や膝関節にヒアルロン酸を注入する関節内注射で痛みを抑える薬物療法などで治療効果が得られます。

進行期なら手術を受けるのも治療の選択肢の1つ

一方、進行期まで進んでしまうと運動療法や薬物療法など、いわゆる保存的治療では十分な治療効果を得られないケースが増えてきます。ひどい膝の痛みで苦しみ、歩行もままならなくなるなど、日常生活に重大な支障を招いているときは、外科的治療＝手術が治療の選択肢のなかに加わってきます。

「手術には、関節鏡視下手術と高位脛骨骨切り術、人工膝関節置換術があります」

関節鏡（内視鏡）で剥がれ落ちそうになっている関節軟骨などを取り除くのが関節鏡視下手術です。また、すり減っていない側の脛骨の一部を膝関節の近くで切り、膝関節内の脛骨接触面になるべく均等に荷重がかかるようにするのが高位脛骨骨切り術です。しかし、何よりも手術の決め手は変形―破壊された膝関節を、人工の膝関節に置き換える人工膝関節置換術です。

もっとも大事なのはどのような生活を送りたいか

では、いつどのような状態になったら、人工膝関節置換手術を受けたほうがよいのでしょうか。

「個々の患者さんによってそれは異なります。たとえば、『少し膝が痛くても、近所のスーパーなどに歩いていければよい』と考えている患者さんならば、薬物療法などで一時的にしのぐのもよいでしょう」

一方、「ゴルフなどのスポーツも積極的に楽しみたい」と考えている患者さんならば、進行期に入ったらすみやかに人工膝関節置換術を受けるのがよいかもしれません。

「現在、人工膝関節は20年以上もつといわれます。一般的に60歳を超えてから人工膝関節置換術を受けると、一生もつ患者さんは90数％以上にのぼります。最近は人工膝関節の耐久性がさらに高まり、次世代の人工膝関節置換術（内側構成体温存手術）も普及しはじめてきたので、50歳代の患者さんでも人工膝関節を入れることができます」

患者さん自身がどのような生活を送りたいのか、そのことをしっかりと考え、医師と十分に相談したうえで人工膝関節置換術を受けるかどうか判断してください。

高井信朗（たかい・しんろう）**主任教授**

1980年京都府立医科大学卒業。89年米国カリフォルニア大へ留学、93年京都府立医科大整形外科講師、2001年米国ピッツバーグ大医学部招聘教授、03年帝京大医学部整形外科教授、11年から現職。深屈曲型人工膝関節の開発や次世代の人工膝関節置換術（内側構成体温存手術）の確立など優れた業績を築いてきたわが国を代表する人工関節置換術のエキスパート。『エキスパートの人工膝関節置換術―難渋症例の攻略法』（共著、南江堂）、『整形外科ハンドブック』（共著、メディカルレビュー社）、医知典視聴覚ライブラリーシリーズ『膝痛のあなたに贈る10章』（DVD、映像工房）など多数。

日本医科大学付属病院整形外科 http://hosp.nms.ac.jp/

〒113-8603 東京都文京区千駄木1-1-5　TEL03-3822-2131